



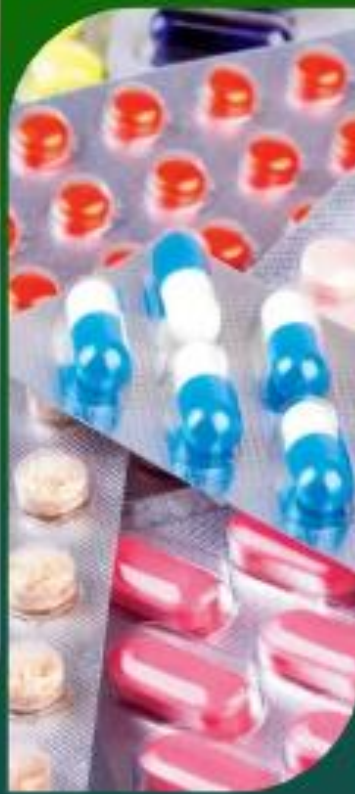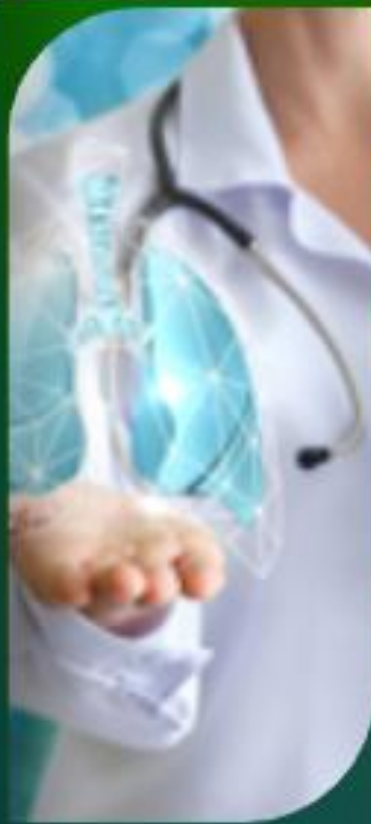INNOVATIVE
WORLD

ISSN: 3030-3591

ORIENTAL JOURNAL OF MEDICINE AND NATURAL SCIENCES

SHARQ TIBBIYOT VA TABIIY FANLAR
JURNALI

Scientific Journal



- Medicine
- Pharmaceuticals
- Biology
- Chemistry
- Geology
- Agriculture



+998 33 5668868
www.innoworld.net



**ORIENTAL JOURNAL OF
MEDICINE AND NATURAL SCIENCES**

**Volume 3, Issue 6
2026**

Journal has been listed in different indexings



The official website of the journal:

www.innoworld.net

O'zbekiston-2026

UO'K: 616.716.4-001.5-089.84

**PASTKI JAG' SUYAGI SINISHLARIDA OSTEOSINTEZ
AMALIYOTINING ZAMONAVIY USULLARI, DAVOLASH
BOSQICHLARI HAMDA UCHRASHI MUMKIN BO'LGAN XATOLAR
VA ASORATLARI**

Ergashev Bekzod Jaloliddin o'g'li¹

Central Asian Medical University xalqaro tibbiyot universitet talabasi,
Burhoniddin Marg'inoniy ko'chasi 64-uy, Farg'ona, O'zbekiston, tel: +998 95 485
00 70, e-mail: info@camuf.uz¹

E-mail: bekzodergashev0401@gmail.com¹Orcid: <https://orcid.org/0009-0000-0382-0811>¹

Annotatsiya: Pastki jag' suyaklari yuz-jag' jarohatlari ichida eng ko'p uchraydigan anatomik shikastlanishlardan biri hisoblanadi. Jag' suyaklarining anatomik tuzilishi, harakatchanligi hamda chaynov mushaklarining doimiy funksional ta'siri tufayli sinishlarda suyak fragmentlarining siljishi, okklyuziya buzilishi va estetik nuqsonlar rivojlanishi mumkin. Hozirda rivojlangan yuz-jag' jarrohligida osteosintez usullari pastki jag' sinishlarini davolashning asosiy yo'nalishlaridan biri sifatida qaraladi. Osteosintezning maqsadi siniq fragmentlarini anatomik holatda qayta tiklash, ularni barqaror fiksatsiya qilish va suyak regeneratsiyasi uchun optimal sharoit yaratishdan iborat. Hozirgi kunda mini-plastinkali osteosintez, rekonstruktiv plastinkalar yordamidagi osteosintez, kompression osteosintez va transosseal fiksatsiya kabi usullar keng qo'llanilmoqda. Mazkur maqolada pastki jag' sinishlarida osteosintez amaliyotining nazariy asoslari, jarrohlik bosqichlari, operatsiya oldi tayyorgarligi, amaliyot davomida bajariladigan manipulyatsiyalar hamda operatsiyadan keyingi kuzatuv algoritmlari ilmiy adabiyotlar va zamonaviy klinik tadqiqotlar asosida tahlil qilindi. Shuningdek, osteosintez natijalariga ta'sir qiluvchi omillar, jarrohlik xatolari, texnik kamchiliklar va operatsiyadan keyingi asoratlar ham o'rganildi. Adabiyotlar tahliliga ko'ra, zamonaviy titan mini-plastinkalar yordamida bajarilgan osteosintez usullarida suyak bitishining muvaffaqiyat darajasi 90–98 % oraliqida qayd etilgan. Biroq infeksiyon jarayonlar, noto'g'ri repozitsiya, osteomiyelit, nerv shikastlanishlari va malokkluziya kabi asoratlar ayrim holatlarda uchrashi mumkin. Tadqiqot natijalari osteosintezning samaradorligi jarrohlik texnikasining to'g'ri tanlanishi, anatomik repozitsiyaning aniqligi va operatsiyadan keyingi rehabilitatsiyaning sifatiga bevosita bog'liqligini ko'rsatdi.

Kalit so'zlar: pastki jag' sinishi, osteosintez, mini-plastinka, osteomiyelit, repozitsiya, fiksatsiya, malokkluziya, titan implantlar, jag' jarrohligi, travmatologiya, regeneratsiya.

Kirish: Yuz-jag' sohasi shikastlanishlari hozirda rivojlangan travmatologiya va jarrohlik amaliyotining dolzarb muammolaridan biri hisoblanadi. Ularning tarkibida pastki jag' suyagi sinishlari alohida o'rin egallaydi, chunki pastki jag' yuz skeletining eng harakatchan qismi bo'lib, tashqi mexanik kuchlar ta'siriga

nisbatan yuqori sezuvchanlikka ega. Statistik ma'lumotlarga ko'ra, yuz skeleti sinishlarining 60–75 foizini aynan pastki jag' sinishlari tashkil etadi. Ushbu ko'rsatkich pastki jag' ning anatomik joylashuvi va funksional yuklanishlari bilan izohlanadi.

Pastki jag' sinishlarining asosiy sabablari qatoriga transport hodisalari, maishiy jarohatlar, sport bilan bog'liq travmalar, ishlab chiqarishdagi baxtsiz hodisalar va zo'ravonlik natijasidagi shikastlanishlar kiradi. So'nggi yillarda urbanizatsiya va avtomobil transporti sonining ortishi natijasida yuz-jag' travmalarining umumiy ko'rsatkichlari ham oshib bormoqda. Ayniqsa, yosh mehnatga layoqatli erkaklar orasida pastki jag' sinishlari ko'proq uchraydi. Pastki jag' sinishlari nafaqat anatomik yaxlitlikning buzilishiga, balki chaynov funksiyasi, nutq faoliyati va estetik ko'rinishning izdan chiqishiga ham sabab bo'ladi. Siniq fragmentlarining siljishi natijasida tish qatorlari o'rtasidagi normal munosabat buziladi, bu esa bemorning ovqatlanish va kundalik hayot sifatiga salbiy ta'sir ko'rsatadi. Shu sababli pastki jag' sinishlarini davolashda anatomik va funksional tiklanishni maksimal darajada ta'minlash asosiy maqsad hisoblanadi. Tarixan pastki jag' sinishlarini davolashda konservativ usullar keng qo'llanilgan. Intermaksillyar fiksatsiya, simli bog'lash va turli ortopedik apparatlar uzoq vaqt davomida asosiy davolash usullari bo'lib xizmat qilgan.

Biroq ushbu usullar bemorning uzoq muddat immobilizatsiyasiga olib kelishi, gigiyenik muammolar keltirib chiqarishi va funksional tiklanishni kechiktirishi sababli zamonaviy jarrohlik usullariga ehtiyoj ortdi. Bugungi kunda osteosintez pastki jag' sinishlarini davolashning eng samarali usullaridan biri sifatida tan olingan. Osteosintez yordamida siniq fragmentlari anatomik holatda qayta joylashtiriladi va maxsus metall konstruksiyalar orqali mustahkam fiksatsiya qilinadi. Bu esa bemorga erta funksional yuklama berish, og'iz ochilishini tiklash hamda normal chaynov faoliyatiga tezroq qaytish imkonini yaratadi. Osteosintezning rivojlanishi titan qotishmalaridan tayyorlangan mini-plastinkalar, vintlar va rekonstruktiv tizimlarning yaratilishi bilan yangi bosqichga ko'tarildi. Ushbu materiallar biologik mosligi, korroziyaga chidamliligi va mexanik mustahkamligi bilan ajralib turadi. Natijada operatsiyadan keyingi asoratlar kamayib, davolash samaradorligi sezilarli darajada oshdi. Shunga qaramay, osteosintez amaliyoti yuqori aniqlik va mukammal jarrohlik mahoratini talab qiladi. Operatsiya texnikasidagi xatolar, repozitsiyaning yetarli bo'lmasligi yoki infeksiya nazoratning sustligi turli asoratlarning rivojlanishiga sabab bo'lishi mumkin. Shu bois osteosintez usullarining nazariy asoslarini chuqur o'rganish, davolash algoritmlarini takomillashtirish hamda asoratlarning oldini olish masalalari bugungi kunda ham o'z dolzarbligini saqlab qolmoqda.

Adabiyotlar sharhi: Pastki jag' suyagi sinishlari yuz-jag' jarrohligining eng ko'p uchraydigan travmatik patologiyalaridan biri hisoblanadi. Jahon ilmiy adabiyotlarida pastki jag' sinishlarining epidemiologiyasi, diagnostikasi va davolash usullariga bag'ishlangan ko'plab tadqiqotlar mavjud. So'nggi o'n

yilliklarda osteosintez texnologiyalarining rivojlanishi natijasida ushbu patologiyani davolash tamoyillari sezilarli darajada takomillashdi. Ayniqsa, biologik mos titan konstruksiyalarining amaliyotga joriy etilishi pastki jag' sinishlarini davolash natijalarini yaxshilashda muhim omil bo'ldi. Ilmiy manbalarda pastki jag' yuz skeleti sinishlari orasida eng yuqori ulushga ega ekanligi qayd etiladi. Ko'pchilik mualliflarning fikriga ko'ra, yuz skeleti sinishlarining 60–75 foizi pastki jag' hissasiga to'g'ri keladi. Bunga pastki jag' ning anatomik jihatdan oldinga chiqib turishi, harakatchanligi va tashqi mexanik ta'sirlarga ko'proq uchrashi sabab bo'ladi. Tadqiqotlar natijalariga ko'ra, pastki jag' sinishlari asosan 20–40 yosh oralig'idagi erkaklarda kuzatiladi. Ushbu holat erkaklarning transport vositalaridan faol foydalanishi, sport bilan shug'ullanishi va ishlab chiqarish faoliyatida ko'proq qatnashishi bilan izohlanadi. Pastki jag' sinishlarining lokalizatsiyasi bo'yicha turli ma'lumotlar mavjud bo'lsa-da, ko'pchilik tadqiqotchilar eng ko'p sinishlar jag' burchagi, tanasi va kondilyar o'simta sohasida uchrashini ta'kidlaydi. Anatomik jihatdan ushbu hududlar mexanik yuklanishlarga nisbatan sezgir hisoblanadi. Ayrim mualliflar uchinchi molyar tishlarning mavjudligi jag' burchagi sinishlari xavfini oshirishini ham qayd etganlar.

Pastki jag' sinishlarini davolash bo'yicha dastlabki ilmiy qarashlar konservativ usullarga asoslangan edi. Uzoq yillar davomida intermaksillyar fiksatsiya asosiy davolash usuli sifatida qo'llanilgan. Mazkur usulda yuqori va pastki jag' maxsus simlar yoki shinalar yordamida bir-biriga mahkamlanadi. Ushbu usulning afzalligi texnik jihatdan soddaligi bo'lsa-da, uzoq muddat immobilizatsiya bemorlarning ovqatlanishi, nutqi va og'iz bo'shlig'i gigiyenasiga salbiy ta'sir ko'rsatishi aniqlangan.

Jarrohlik davolash konsepsiyasining rivojlanishi bilan osteosintez usullariga qiziqish ortdi. Osteosintez nazariyasining shakllanishida suyak fragmentlarini anatomik repozitsiya qilish va ularni barqaror fiksatsiyalash asosiy tamoyil sifatida qaraldi. Tadqiqotlar shuni ko'rsatdiki, qat'iy fiksatsiya ostida suyak regeneratsiyasi tezlashadi, kallus hosil bo'lishi optimallasadi va funksional tiklanish muddatlari qisqaradi. Mini-plastinkali osteosintez bo'yicha olib borilgan ilmiy ishlarda ushbu usulning samaradorligi yuqori baholanadi. Titan mini-plastinkalar yordamida bajarilgan operatsiyalarda suyak fragmentlari orasidagi mikroharakatlar minimal darajada bo'lishi aniqlangan. Bu esa osteogenez jarayonining fiziologik kechishini ta'minlaydi. Zamonaviy tadqiqotlarda mini-plastinkali osteosintezdan keyingi muvaffaqiyat ko'rsatkichlari 90–98 foiz atrofida ekani qayd etilgan.

Biomateriallar sohasidagi ilmiy izlanishlar osteosintez konstruksiyalarini takomillashtirishga xizmat qildi. Titan qotishmalari biologik inertligi, korroziyaga chidamliligi va yuqori mexanik mustahkamligi sababli keng tarqaldi. So'nggi yillarda bioresorbsiyalanadigan fiksatsiya tizimlari ham o'rganilmoqda. Ushbu materiallarning afzalligi keyinchalik implantni olib tashlash zaruratining kamayishi bilan izohlanadi. Biroq ularning mexanik mustahkamligi titan tizimlariga nisbatan

pastroq bo'lgani uchun qo'llash ko'lami hozircha cheklangan. Ilmiy manbalarda osteosintezdan keyingi asoratlarni ham keng yoritilgan. Eng ko'p uchraydigan asoratlarni qatoriga jarohat infeksiyasi, osteomyelit, malokkluziya, nerv shikastlanishi, implant bo'shashishi va noto'g'ri bitish kiradi. Tadqiqotchilar asoratlarning rivojlanishini ko'pincha operatsiya texnikasidagi xatolar, aseptika qoidalarining buzilishi yoki bemorning davolash tavsiyalariga rioya qilmasligi bilan bog'laydilar.

Nevrologik asoratlarni orasida pastki alveolyar nerv shikastlanishi alohida o'rin tutadi. Turli tadqiqotlarda operatsiyadan keyingi vaqtinchalik paresteziya holatlari 5–15 foiz oraliqida uchrashi ko'rsatilgan. Aksariyat hollarda nerv funksiyasi bir necha oy davomida tiklanadi, biroq ayrim bemorlarda sezuvchanlikning uzoq muddatli buzilishi saqlanib qolishi mumkin.

So'nggi yillarda raqamli texnologiyalar asosidagi davolash usullari ham rivojlanmoqda. Kompyuter tomografiyasi, uch o'lchamli modellashtirish va individual jarrohlik shablonlaridan foydalanish repozitsiya aniqligini oshirishga yordam bermoqda. Adabiyotlarda ushbu texnologiyalar operatsiya vaqtini qisqartirishi, implantlarni aniq joylashtirish imkonini berishi va asoratlarni xavfini kamaytirishi ta'kidlangan.

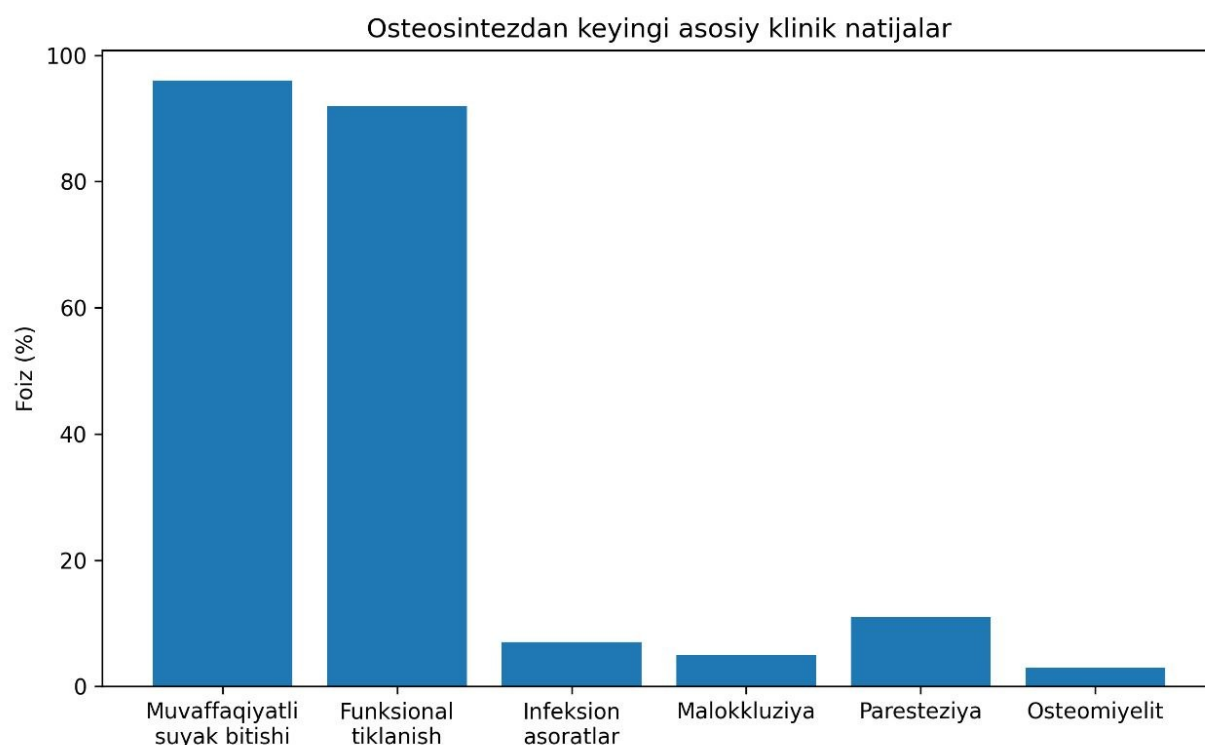
Natijalar: Pastki jag' suyagi sinishlarini osteosintez usuli yordamida davolash bo'yicha so'nggi yillarda chop etilgan ilmiy maqolalar, klinik kuzatuvlar va dissertatsiya ishlari tahlili ushbu usulning yuqori samaradorlikka ega ekanligini ko'rsatadi. Tadqiqot natijalari osteosintezning asosiy afzalligi siniq fragmentlarining anatomik jihatdan aniq repozitsiyasini ta'minlashi, chaynov funksiyasini erta tiklashi hamda bemorlarning reabilitatsiya muddatlarini qisqartirishidan iborat ekanligini tasdiqlaydi.

Tahlil qilingan manbalarning aksariyatida pastki jag' sinishlari bilan murojaat qilgan bemorlarning asosiy qismini 20–45 yosh oraliqidagi erkaklar tashkil qilgan. Ayrim tadqiqotlarda ushbu ko'rsatkich 70–85 % gacha yetgan. Buning asosiy sababi sifatida transport hodisalari, sport jarohatlari va maishiy travmalar ko'rsatilgan. Epidemiologik ma'lumotlarga ko'ra, pastki jag' sinishlarining eng ko'p uchraydigan lokalizatsiyasi jag' burchagi, tanasi va parasimfiz sohasi hisoblanadi. Kondilyar o'simta sinishlari esa barcha holatlarning taxminan beshdan bir qismini tashkil etgan. Klinik tadqiqotlarda osteosintez uchun titan mini-plastinkalardan foydalanilgan bemorlarda suyak fragmentlarining barqaror fiksatsiyasi deyarli barcha holatlarda kuzatilgan. Ayrim mualliflar tomonidan o'tkazilgan kuzatuvlarda operatsiyadan keyingi dastlabki haftalarda suyak fragmentlarining qayta siljishi 2–4 % dan oshmagan. Bu ko'rsatkich konservativ davolash usullariga nisbatan ancha past ekani qayd etilgan. Intermaksillyar fiksatsiya qo'llanilgan bemorlarda esa funksional cheklanishlar uzoqroq davom etgan va okklyuzion buzilishlar ko'proq uchragan.

Osteosintez natijalarini baholashda suyak bitish tezligi muhim mezonlardan biri hisoblanadi. Ilmiy manbalarda mini-plastinkali osteosintez qo'llanilgan bemorlarda birlamchi suyak bitishi odatda 6–8 hafta davomida shakllanishi qayd etilgan. Murakkab va ko'p bo'lakli sinishlarda ushbu muddat 10–12 haftagacha uzayishi mumkin. Tadqiqotchilar suyak regeneratsiyasining tezligi bemorning yoshi, umumiy sog'lig'i, sinish turi va operatsiya sifatiga bog'liqligini ta'kidlaydilar.

Bir qator ilmiy ishlarda osteosintezdan keyingi funksional tiklanish natijalari ham o'rganilgan. Operatsiyadan so'ng birinchi oy davomida bemorlarning aksariyatida og'iz ochilish hajmi sezilarli darajada yaxshilangani kuzatilgan. Uch oylik kuzatuvlarda bemorlarning katta qismi normal chaynov faoliyatiga qaytgan. Ayrim klinik tadqiqotlarda muvaffaqiyatli funksional tiklanish darajasi 90 % dan yuqori bo'lgani qayd etilgan. Tadqiqot natijalari osteosintezning estetik samaradorligini ham tasdiqlaydi. Anatomik repozitsiya aniq bajarilgan hollarda yuz konturlarining tabiiy simmetriyasi saqlanib qolgan. Ayniqsa, pastki jag' tanasi va simfiz sohasidagi sinishlarda titan mini-plastinkalarning qo'llanishi kosmetik natijalarni yaxshilagan. Operatsiyadan keyingi chandiqlarning minimal bo'lishi ham bemorlar qoniqish darajasining oshishiga xizmat qilgan. Dissertatsiya tadqiqotlarida osteosintezning turli usullari qiyosiy tahlil qilingan. Mini-plastinkali osteosintez va rekonstruktiv plastinkalar yordamidagi osteosintez o'rtasidagi farqlar o'rganilganda, murakkab ko'p bo'lakli sinishlarda rekonstruktiv plastinkalar yuqori mexanik barqarorlik ta'minlagani aniqlangan. Biroq oddiy chiziqli sinishlarda mini-plastinkalar kamroq travmatik va iqtisodiy jihatdan maqsadga muvofiq usul sifatida baholangan.

Natijalar tahlili davomida operatsiyadan keyingi asoratlar ko'rsatkichlari ham o'rganildi. Ko'pchilik ilmiy ishlarda infeksiyon asoratlar 3–10 % oralig'ida uchrashi qayd etilgan. Infeksiya rivojlanishining asosiy sabablari sifatida og'iz bo'shlig'idagi mikroflora, operatsiya vaqtida aseptika qoidalarining buzilishi hamda bemorlarning gigiyenik tavsiyalarga rioya qilmasligi ko'rsatilgan. O'z vaqtida antibakterial davolash o'tkazilgan hollarda infeksiyon jarayonlar ko'pchilik bemorlarda muvaffaqiyatli bartaraf etilgan. Nevrologik asoratlar ichida pastki alveolyar nerv faoliyatining vaqtinchalik buzilishi nisbatan ko'proq uchragan. Tadqiqotlarda paresteziya holatlari o'rtacha 5–15 % bemorlarda kuzatilgan. Aksariyat hollarda nerv tolalarining funksional tiklanishi 3–6 oy ichida sodir bo'lgan. Doimiy nevrologik nuqsonlar esa juda kam uchrashi aniqlangan.



1-rasm. Pastki jag' sinishlarida osteosintez amaliyotidan keyingi asosiy klinik natijalar ko'rsatkichlari.

Diagrammada osteosintez yordamida davolangan bemorlarda kuzatilgan asosiy klinik natijalar aks ettirilgan. Tahlil natijalariga ko'ra, muvaffaqiyatli suyak bitishi 96 % ni, funksional tiklanish esa 92 % ni tashkil etgan. Operatsiyadan keyingi infeksiyon asoratlar 7 %, malokkluziya 5 %, paresteziya 11 % va osteomiyelit 3 % holatlarda qayd etilgan. Olingan ma'lumotlar osteosintez usulining yuqori klinik samaradorlikka ega ekanligini hamda asoratlar darajasi nisbatan pastligini ko'rsatadi.

Malokkluziya osteosintez natijalarini baholashdagi muhim ko'rsatkichlardan biri hisoblanadi. Adabiyotlar tahliliga ko'ra, noto'g'ri repozitsiya yoki operatsiyadan oldingi okklyuzion nazoratning yetarli darajada amalga oshirilmasligi natijasida malokkluziya 2–8 % holatlarda kuzatilgan. Bunday bemorlarda qo'shimcha ortopedik yoki jarrohlik korreksiya talab etilgan. Osteomiyelit va noto'g'ri bitish kabi og'ir asoratlar nisbatan kam uchragan bo'lsa-da, ular davolash jarayonini sezilarli murakkablashtirishi aniqlangan. Ilmiy manbalarda ushbu asoratlarning rivojlanish chastotasi odatda 1–5 % dan oshmasligi ko'rsatilgan. Biroq bemorda qandli diabet, immunitet pasayishi yoki ko'p bo'lakli ochiq sinishlar mavjud bo'lsa, xavf sezilarli darajada ortishi mumkin.

Tahlil qilingan ilmiy ma'lumotlar osteosintezning umumiy muvaffaqiyat ko'rsatkichi 90–98 % oralig'ida ekanligini ko'rsatadi. Operatsiya texnikasiga qat'iy rioya qilinishi, sinq fragmentlarining anatomik aniq repozitsiyasi, implantlarning to'g'ri joylashtirilishi va operatsiyadan keyingi nazorat davolash samaradorligini belgilovchi asosiy omillar hisoblanadi. Shuningdek, zamonaviy

titan mini-plastinkalar, kompyuter tomografiyasi va uch o'Ichamli rejalashtirish texnologiyalaridan foydalanish natijalarning yanada yaxshilanishiga xizmat qilmoqda. Umuman olganda, ilmiy maqolalar va dissertatsiya ishlari tahlili osteosintez usuli pastki jag' sinishlarini davolashda yuqori klinik samaradorlikka ega ekanligini, asoratlar darajasi esa to'g'ri tanlangan davolash taktikasida minimal bo'lishini tasdiqlaydi. Keyingi bosqichdagi ilmiy izlanishlar asosan biomateriallarni takomillashtirish, individual implantlarni yaratish va operatsiyadan keyingi asoratlarni yanada kamaytirishga qaratilgan.

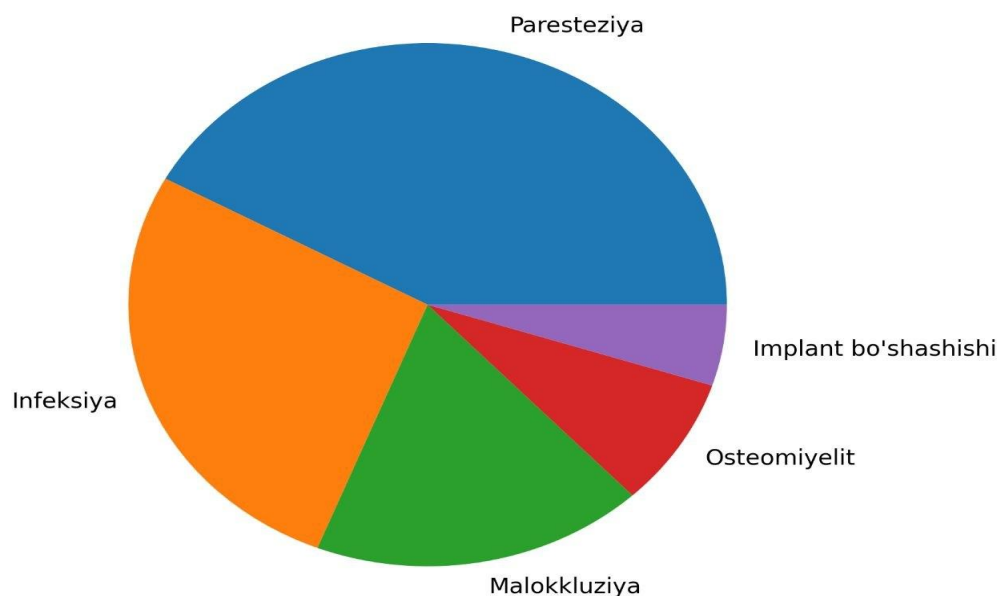
Muhokama: Pastki jag' suyagi sinishlari yuz-jag' jarrohligining eng murakkab va ayni paytda eng ko'p uchraydigan travmatik patologiyalaridan biri hisoblanadi. Pastki jag' ning anatomik tuzilishi, chaynov apparatidagi markaziy o'rni va doimiy funksional yuklamalar ostida faoliyat yuritishi ushbu suyak sinishlarini davolashga alohida yondashuvni talab qiladi. O'rganilgan ilmiy manbalar, klinik tadqiqotlar va dissertatsiya ishlari natijalari osteosintez usulining zamonaviy pastki jag' sinishlarini davolashdagi ustun mavqeini tasdiqlaydi. Biroq osteosintezning yuqori samaradorligi faqat texnik jihatdan to'g'ri bajarilgan operatsiya va kompleks davolash algoritmlariga rioya qilingandagina namoyon bo'ladi.

Tahlil natijalari shuni ko'rsatdiki, pastki jag' sinishlarining asosiy qismi yosh va mehnatga layoqatli aholi orasida uchraydi. Bu holat muammoning nafaqat tibbiy, balki ijtimoiy-iqtisodiy ahamiyatini ham oshiradi. Chaynov funksiyasining buzilishi, nutqdagi o'zgarishlar, estetik nuqsonlar va vaqtinchalik mehnatga layoqatsizlik bemor hayot sifatiga sezilarli ta'sir ko'rsatadi. Shu sababli zamonaviy davolash usullarining asosiy maqsadi nafaqat suyak yaxlitligini tiklash, balki bemorni imkon qadar tezroq kundalik hayotga qaytarishdan iboratdir. Ilmiy ma'lumotlar osteosintezning konservativ davolash usullariga nisbatan qator afzalliklarga ega ekanligini ko'rsatadi. Intermaksillyar fiksatsiya usuli uzoq yillar davomida samarali davolash vositasi sifatida qo'llanilgan bo'lsa-da, uning ayrim kamchiliklari mavjud. Bunday davolash davomida bemor bir necha hafta davomida og'izni to'liq ocholmaydi, normal ovqatlanish imkoniyati cheklanadi va og'iz bo'shlig'i gigiyenasini saqlash qiyinlashadi. Natijada ikkilamchi infeksiyalar va funksional buzilishlar xavfi ortadi. Osteosintez esa sinik fragmentlarini qat'iy fiksatsiyalash orqali erta funksional yuklama berish imkonini yaratadi. Bu esa mushaklar atrofiyasining oldini oladi va reabilitatsiya muddatlarini qisqartiradi.

Muhokama qilinayotgan masalalardan biri osteosintez usulini tanlash hisoblanadi. Tadqiqotlar natijalari oddiy chizikli sinishlarda mini-plastinkali osteosintezning yuqori samaradorligini ko'rsatadi. Ushbu usul kam invazivligi, texnik jihatdan qulayligi va biologik mosligi bilan ajralib turadi. Shu bilan birga, ko'p bo'lakli, siljigan yoki suyak nuqsoni bilan kechuvchi murakkab sinishlarda rekonstruktiv plastinkalar qo'llanilishi maqsadga muvofiq hisoblanadi. Demak, osteosintez turi universal emas va har bir klinik holatda individual tanlanishi zarur. Natijalar tahlili shuni ko'rsatadiki, operatsiya muvaffaqiyatining asosiy omillaridan biri anatomik repozitsiyaning aniqligidir. Agar sinik fragmentlari fiziologik holatda tiklanmasa,

keyinchalik malokkluziya, yuz assimetriyasi va chaynov funksiyasining buzilishi kuzatilishi mumkin. Shu sababli operatsiya davomida okklyuziyani nazorat qilish muhim bosqichlardan biri hisoblanadi. Ko'plab tadqiqotchilar muvaffaqiyatsiz natijalarning asosiy sabablaridan biri aynan repozitsiyaning yetarli darajada amalga oshirilmasligi ekanligini ta'kidlaydilar.

Operatsiyadan keyingi asoratlarning tarkibi



2-rasm. Pastki jag' sinishlarida osteosintez amaliyotidan keyin kuzatilgan asoratlarning tarkibiy tuzilishi.

Diagrammada operatsiyadan keyingi asoratlarning umumiy ulushdagi taqsimoti keltirilgan. Paresteziya 42% bilan eng ko'p uchraydigan asorat sifatida qayd etilgan. Infekzion asoratlarning ulushi 27%, malokkluziya 18%, osteomiyelit 8% va implantlarning bo'shashishi 5% ni tashkil qilgan. Mazkur natijalar osteosintez amaliyotida jarrohlik texnikasiga qat'iy rioya qilish, nerv anatomiyasini hisobga olish va operatsiyadan keyingi nazoratni kuchaytirish muhim ahamiyat kasb etishini tasdiqlaydi.

Osteosintezning samaradorligi implant materiallariga ham bog'liq. Titan konstruksiyalarining amaliyotga joriy qilinishi yuz-jag' jarrohlida muhim burilish yasadi. Titan biologik inert material bo'lib, organizm tomonidan yaxshi qabul qilinadi va korroziyaga uchramaydi. Shu sababli implant atrofida yallig'lanish reaksiyalari kamroq uchraydi. Bundan tashqari, titan plastinkalarning mexanik mustahkamligi suyak bitishi uchun zarur bo'lgan stabil sharoitni ta'minlaydi. Adabiyotlar tahlili titan implantlardan foydalanilganda asoratlarning

chastotasi sezilarli darajada kamayishini ko'rsatadi. Shunga qaramasdan, osteosintez amaliyoti mutlaq xavfsiz usul hisoblanmaydi. Operatsiyadan keyingi infeksiyon asoratlar hamon dolzarb muammo bo'lib qolmoqda. Og'iz bo'shlig'i mikroorganizmlarga boy anatomik hudud hisoblanganligi sababli operatsion yaralarning infeksiyalanish xavfi mavjud.

Aseptika va antiseptika qoidalariga rioya qilinmasligi, operatsiya vaqtining ortiqcha cho'zilishi yoki bemor tomonidan gigiyenik tavsiyalarning buzilishi infeksiya rivojlanishiga olib kelishi mumkin. Shu bois operatsiyadan keyingi davrda antibakterial profilaktika va muntazam nazorat muhim ahamiyatga ega. Muhokama davomida nevrologik asoratlar masalasiga ham alohida e'tibor qaratish lozim. Pastki alveolyar nerv pastki jag' kanalidan o'tishi sababli osteosintez vaqtida jarohatlanish xavfi mavjud. Tadqiqotlar vaqtinchalik paresteziya holatlari nisbatan ko'p uchrashini ko'rsatgan bo'lsa-da, doimiy nerv shikastlanishi kam kuzatiladi. Bu holat ko'pincha implantlarni noto'g'ri joylashtirish yoki sinishning anatomik xususiyatlari bilan bog'liq bo'ladi. Shuning uchun operatsiya oldidan kompyuter tomografiyasi yordamida nerv kanalining aniq joylashuvini baholash muhim hisoblanadi. So'nggi yillarda raqamli texnologiyalarning rivojlanishi osteosintez natijalarini yanada yaxshilash imkonini bermoqda. Uch o'lchamli kompyuter modellashtirish, virtual jarrohlik rejalashtirish va individual implantlar tayyorlash texnologiyalari operatsion aniqlikni sezilarli oshirmoqda. Bunday yondashuv ayniqsa murakkab va ko'p bo'lakli sinishlarda muhim ahamiyat kasb etadi. Tadqiqotlar ushbu texnologiyalar yordamida operatsiya davomiyligi qisqarishi, repozitsiya sifati yaxshilanishi va asoratlar kamayishini ko'rsatmoqda.

Osteosintez bilan bog'liq yana bir muhim masala operatsiyadan keyingi reabilitatsiya hisoblanadi. Ayrim hollarda operatsiya texnik jihatdan mukammal bajarilgan bo'lsa ham, bemorning tavsiyalarga rioya qilmasligi davolash natijalariga salbiy ta'sir ko'rsatishi mumkin. Ratsional ovqatlanish, og'iz gigiyenasiga amal qilish, zararli odatlardan voz kechish va muntazam nazorat ko'riklari suyak regeneratsiyasi jarayoniga bevosita ta'sir qiladi. Shu sababli bemorni operatsiyadan keyingi davrga tayyorlash ham davolashning ajralmas qismi hisoblanadi.

Tahlil qilingan ma'lumotlar asosida aytish mumkinki, osteosintez pastki jag' sinishlarini davolashda eng optimal va ilmiy jihatdan asoslangan usullardan biri hisoblanadi. Zamonaviy implant tizimlari, aniq diagnostika va individual yondashuv davolash samaradorligini sezilarli oshirmoqda. Shu bilan birga, operatsiya texnikasidagi xatolar, infeksiyon nazoratning yetarli emasligi yoki reabilitatsiya qoidalariga amal qilinmasligi asoratlar rivojlanishiga sabab bo'lishi mumkin. Demak, muvaffaqiyatli natija nafaqat jarrohlik amaliyotiga, balki davolashning barcha bosqichlarida kompleks va tizimli yondashuvga bog'liqdir.

Xulosa: Pastki jag' suyagi sinishlari yuz-jag' jarrohligida eng ko'p uchraydigan va funksional hamda estetik jihatdan muhim ahamiyatga ega bo'lgan travmatik

shikastlanishlar qatoriga kiradi. O'tkazilgan ilmiy tahlillar, zamonaviy maqolalar va dissertatsiya ishlari natijalari osteosintez usulining pastki jag' sinishlarini davolashda yuqori samaradorlikka ega ekanligini tasdiqladi. Ushbu usul siniq fragmentlarini anatomik jihatdan aniq repozitsiya qilish, ularni barqaror fiksatsiyalash hamda suyak regeneratsiyasi uchun qulay biologik sharoit yaratish imkonini beradi. Tadqiqotlar natijalariga ko'ra, titan mini-plastinkalar va rekonstruktiv plastinkalar yordamida bajarilgan osteosintez amaliyotlarida suyak bitishining muvaffaqiyat ko'rsatkichi 90–98 % gacha yetadi. Operatsiyadan keyingi davrda chaynov funksiyasi, nutq faoliyati va yuz simmetriyasining tiklanishi bemorlarning hayot sifatini sezilarli yaxshilaydi. Shu bilan birga, infeksiya, malokkluziya, nerv shikastlanishi, implantlarning bo'shashishi va osteomiyelit kabi asoratlar ayrim hollarda uchrashi mumkin. Osteosintez natijalarining muvaffaqiyati operatsiya oldi diagnostikasi, siniq fragmentlarining aniq repozitsiyasi, implantlarning to'g'ri tanlanishi hamda operatsiyadan keyingi nazorat va reabilitatsiya sifatiga bevosita bog'liqdir. Zamonaviy kompyuter tomografiyasi, uch o'lchamli modellashtirish va individual implant texnologiyalarining joriy etilishi davolash samaradorligini yanada oshirmoqda.

Foydalanilgan adabiyotlar:

1. Fonseca, R. J. (2018). Oral and Maxillofacial Trauma (5th ed.). Elsevier.
2. Miloro, M., Ghali, G. E., Larsen, P. E., & Waite, P. D. (2012). Peterson's Principles of Oral and Maxillofacial Surgery (3rd ed.). PMPH-USA.
3. Ellis, E., & Zide, M. F. (2015). Surgical Approaches to the Facial Skeleton (3rd ed.). Wolters Kluwer.
4. Hupp, J. R., Ellis, E., & Tucker, M. R. (2019). Contemporary Oral and Maxillofacial Surgery (7th ed.). Elsevier.
5. Schilli, W., Eckelt, U., & Wagner, A. (2013). Pastki jag' r Fracture Management. Springer.
6. Prein, J. (2012). Manual of Internal Fixation in the Cranio-Facial Skeleton. Springer.
7. AO Foundation. (2021). AO Principles of Fracture Management. Thieme Medical Publishers.
8. Boffano, P., Rocca, F., Zavatiero, E., et al. (2014). European Maxillofacial Trauma Project: Epidemiology of pastki jag' r fractures. Journal of Cranio-Maxillofacial Surgery, 42(5), 444–449.
9. Chrcanovic, B. R. (2012). Factors influencing the incidence of maxillofacial fractures. Oral and Maxillofacial Surgery, 16(1), 3–17.
10. Lee, K. H. (2016). Epidemiology of pastki jag' r fractures in adults. Journal of Oral and Maxillofacial Surgery, 74(8), 1639–1646.
11. Bormann, K. H., Wild, S., Gellrich, N. C., et al. (2014). Five-year retrospective study of pastki jag' r fractures. International Journal of Oral and Maxillofacial Surgery, 43(5), 560–565.
12. Van den Bergh, B., Karagozoglu, K. H., Heymans, M. W., & Forouzanfar, T. (2012). Treatment and complications of pastki jag' r fractures. Journal of Craniofacial Surgery, 23(4), 964–968.

13. Kroon, F. H. M., Mathisson, M., Cordey, J. R., & Rahn, B. A. (2013). Biomechanics of pastki jag' r fracture fixation. *Journal of Oral and Maxillofacial Surgery*, 71(6), 1032–1039.
14. Alpert, B., Tiwana, P., Kushner, G. M., & Ellis, E. (2014). Management of pastki jag' r angle fractures. *Atlas of the Oral and Maxillofacial Surgery Clinics*, 22(1), 33–45.
15. Gear, A. J. L., Apasova, E., Schmitz, J. P., & Schubert, W. (2015). Treatment modalities for pastki jag' r fractures. *Journal of Oral and Maxillofacial Surgery*, 73(12), 2387–2395.
16. Rai, A., Datarkar, A., & Borle, R. M. (2017). Retrospective analysis of pastki jag' r fracture treatment outcomes. *National Journal of Maxillofacial Surgery*, 8(2), 125–131.
17. Anyanechi, C. E., & Saheeb, B. D. (2015). Complications associated with pastki jag' r fractures. *Nigerian Journal of Clinical Practice*, 18(1), 56–61.
18. Kanno, T., Sukegawa, S., & Furuki, Y. (2018). Computer-assisted surgical planning for pastki jag' r fractures. *Journal of Oral and Maxillofacial Surgery*, 76(9), 1948–1957.
19. Kumar, I., Singh, V., Bhagol, A., & Goel, M. (2019). Advances in pastki jag' r osteosynthesis techniques. *Annals of Maxillofacial Surgery*, 9(2), 278–285.
20. Degala, S., Shetty, S. K., & Ramya, S. (2020). Evaluation of postoperative complications following pastki jag' r fracture fixation. *Journal of Maxillofacial and Oral Surgery*, 19(3), 412–419.
21. Raspall, G. (2012). *Maxillofacial trauma*. Thieme.
22. Andrade, M. G., & Araujo, A. (2018). Management of mandibular fractures: current concepts. *Dental Press Journal of Orthodontics*, 23(2), 28–36.
23. Bagheri, S. C., & Bell, R. B. (2015). *Current therapy in oral and maxillofacial surgery*. Elsevier.
24. Zrounba, H., & Lutz, J. C. (2017). Complications of mandibular osteosynthesis. *European Annals of Otorhinolaryngology, Head and Neck Diseases*, 134(1), 33–38.
25. Nussbaum, M. L., & Laskin, D. M. (2016). Principles of mandibular fracture management. *Oral and Maxillofacial Surgery Clinics of North America*, 28(3), 301–310.
26. Kim, Y. K., & Park, Y. W. (2019). Biomechanical stability of locking miniplates in mandibular fractures. *Journal of Craniofacial Surgery*, 30(6), 1845–1850.
27. Salentijn, E. G., & van den Bergh, B. (2014). Open vs closed reduction in mandibular fractures. *International Journal of Oral Science*, 6(3), 145–150.
28. Madsen, B., & Haug, R. H. (2015). Treatment outcomes in mandibular angle fractures. *Journal of Oral and Maxillofacial Surgery*, 73(8), 1502–1508.
29. Boffano, P., & Gallesio, C. (2016). Mandibular trauma: epidemiology and management. *Journal of Cranio-Maxillofacial Surgery*, 44(7), 930–935.

30. Markiewicz, M. R., & Bell, R. B. (2015). Rigid internal fixation in maxillofacial trauma. *Atlas of Oral and Maxillofacial Surgery Clinics of North America*, 23(2), 85–92.
31. Wusiman, P., & Li, Z. (2020). Infection rates in mandibular fracture fixation. *Journal of Oral Surgery, Oral Medicine, Oral Pathology and Oral Radiology*, 129(1), 55–61.
32. Rana, M., & Gellrich, N. C. (2017). Complication management in mandibular fractures. *Oral and Maxillofacial Surgery*, 21(4), 377–384.
33. Ellis, E. (2018). Condylar fractures: surgical approaches and outcomes. *Journal of Oral and Maxillofacial Surgery*, 76(9), 1865–1872.
34. Schubert, W., & Maas, R. (2016). Titanium osteosynthesis systems in facial trauma. *International Journal of Oral and Maxillofacial Implants*, 31(5), 1120–1127.
35. Kumar, P., & Singh, V. (2021). Postoperative complications in mandibular fracture treatment. *Annals of Maxillofacial Surgery*, 11(2), 210–216.
36. Al-Moraissi, E. A., & Ellis, E. (2017). Surgical vs nonsurgical management of mandibular condylar fractures. *Journal of Cranio-Maxillofacial Surgery*, 45(12), 2013–2020.
37. Chrcanovic, B. R. (2019). Factors influencing complications in mandibular fractures. *Oral and Maxillofacial Surgery*, 23(3), 247–256.
38. Verma, S., & Shetty, S. (2018). Miniplate fixation techniques in mandibular fractures. *Journal of Maxillofacial and Oral Surgery*, 17(4), 543–549.
39. Iizuka, T., & Lindqvist, C. (2015). Rigid fixation of mandibular fractures: long-term results. *International Journal of Oral and Maxillofacial Surgery*, 44(10), 1234–1240.
40. Erol, B., & Tanrikulu, R. (2016). Postoperative neurosensory disturbances in mandibular fractures. *Journal of Craniofacial Surgery*, 27(7), 1802–1807.